

# **Nádory – onkologická patologie**

# Nádory

- *onkos* – řecky nádor (x tumor – místní zvětšení objemu, např. zánětem)
- 2. nejčastější příčina úmrtí (po kardiovaskulárních onemocněních)
- **definice nádoru:**
  - trvalý nadměrný růst tkáně nekoordinovaný s růstem okolních tkání
    - **parazitární růst** – nádor se chová jako parazit (využívá živiny okolní tkáně pro vlastní metabolismus – nezávisle na stavu organismu – nadváha, kachexie)
    - **autonomní růst** (nekontrolovaný) – rostou i po odstranění vyvolávající příčiny (kuřák s karcinomem plic – roste i pokud přestane kouřit)

# Etiologie nádorů

- **fyzikální vlivy**

- UV záření – maligní melanom
- Rtg záření – karcinom kůže v místě ozáření
- ionizující záření – karcinom štítné žlázy (Černobyl), karcinom plic (horníci z Jáchymova), leukémie (Hiroshima)

- **chemické vlivy (karcinogeny)**

- 1. popis v r. 1775 (P. Pott) – karcinomy skróta u kominíků (způsobovaly karcinogeny v sazích)
- nejznámější karcinogeny: anilinová barviva, polycyklické uhlovodíky (benzpyren - hematologické malignity), nitrosaminy (karcinom žaludku), mykotoxiny (aflatoxin – nádory jater), kovy (chrom, kadmium, nikl – karcinom plic, dutiny nosní), azbest (nádory pleury)

# Etiologie nádorů

- **onkogenní viry**

- HPV (human papilloma virus) - asi 70 typů
  - typ 1, 2, 4 a 7 - benigní proliferace kůže (bradavice)
  - typ 6 a 11 – na genitálu condyloma acuminatum, papilomatóza hrtanu
  - typ 16, 18, 31, 33 .... – karcinomy děložního čípku, penisu a anální oblasti
- EBV (Ebstein Barr virus) – některé typy lymfomů
- HBV a HCV (viry B a C hepatitidy) – karcinom jater

- **vliv hormonů**

- hyperestrogenismus po menopauze – karcinom endometria
- anabolika (androgeny) – karcinomy jater

- **vliv výživy**

- strava bohatá na tuky, chudá na vlákniny – karcinom tlustého střeva

# Pseudotumory (nepravé nádory)

- nádorovité útvary bez autonomního růstu
- **cysty**
  - dutiny s vlastní výstelkou (x pseudocysta nemá výstelku)
  - dělení:
    - podle obsahu – serózní, hlenová, posthemoragická (čokoládová)
    - podle početnosti – jedna (solitární) x mnohočetné (cystóza)
    - podle původu
      - retenční – uzavření vývodu žlázy s následným zahoustnutím obsahu (atherom – uzávěr vývodu mazové žlázy)
      - implantační – zanesením epitelu (zanesení epidermis do hloubky při poranění – epidermoidní cysta)
      - hyperplastické – fibrocystické změny prsu, folikulární cysty ovária
      - fetální cysty – cystóza ledvin
      - parazitární – boubel tasemnice
      - pravé nádory – cystadenom, cystadenokarcinom

# Pseudotumory (nepravé nádory)

- **hyperplazie**
  - uzlovitá hyperplazie (štítná žláza, prostata)
- **zánětlivý pseudotumor**
  - Schlofferův tumor (vystupňovaná tvorba granulační tkáně)
- **poruchy embryonálního vývoje**
  - **HAMARTOM** – místně příslušná tkáň, ale chybně zapojená (chondrohamartom plic)
  - **CHORISTOM** – normální tkáň zbloudilá na nepříslušné místo (tkáň pankreatu ve stěně žaludku)

# Pseudotumory (nepravé nádory)

- **polypy**

- vyklenutí na povrchu sliznice, event. kůže
- stopkaté nebo přisedlé
- podle etiologie:
  - **zánětlivé** (granulační tkáň ve sliznici překrytá epitelem)
  - **hyperplastické** (tvoří hyperplastická sliznice, často v GITu)
  - **nádorové** (tvořené pravým nádorem – lépe označovat jako polypósní nádor)

# Biologická povaha nádorů

- **benigní**
  - roste pomalu, je ohraničený (větš. i opouzdřený)
  - buňky jsou zralé a diferencované
  - růst – expanzivní (tlaková atrofie okolí)
  - netvoří metastázy
- **maligní**
  - roste rychle, neohraničeně
  - buňky jsou nezralé a méně diferencované (až nediferencované)
  - růst – infiltrativní (vrůstá mezi okolní zachovalé buňky) a invazivní (destrukce okolní tkáně)
  - tvoří dceřiná ložiska (metastázy)
- **semimaligní**
  - hraniční (nízce maligní – větš. jen lokálně destruktivní růst, nemetastazuje)

# Metastázy

- dceřiná ložiska - šíření nádoru na jiné místo):
  - **porogenně** (implantační metastázy)
    - po serózních dutinách (karcinom ovária po peritoneu, karcinom plic po pleuře)
    - po mozkových plenách (nádory CNS)
  - **lymfogenně** (lymfou)
    - lymfatickými cévami do regionálních uzlin → vzdálených uzlin
    - typické pro epitelové nádory (karcinomy)
  - **hematogenně** (krví)
    - pokročilé karcinomy, sarkomy
    - nejprve žilní krví (z GITu portální žilou do jater, jiné lokality do plic) → poté tepennou krví do celého organismu (kosti, CNS, nadledvinky ...)

# Morfologie nádorů

- **složení nádorů**
  - **nádorový parenchym**
    - vlastní nádorové buňky
      - podle nich název nádoru
      - diferencovanost (stupeň podobnosti s výchozí tkání)
  - **nádorové stroma**
    - vazivová tkáň s cévami (výživa nádoru)
    - někdy obsahuje lymfocyty a plasmatické bb. – projev imunitní reakce na nádor
  - poměr mezi parenchymem a stromatem určuje konzistenci nádoru
    - převaha stromatu – nádor tuhý až tvrdý (skirhotický nádor)
    - převaha parenchymu – nádor měkký (medulární nádor)

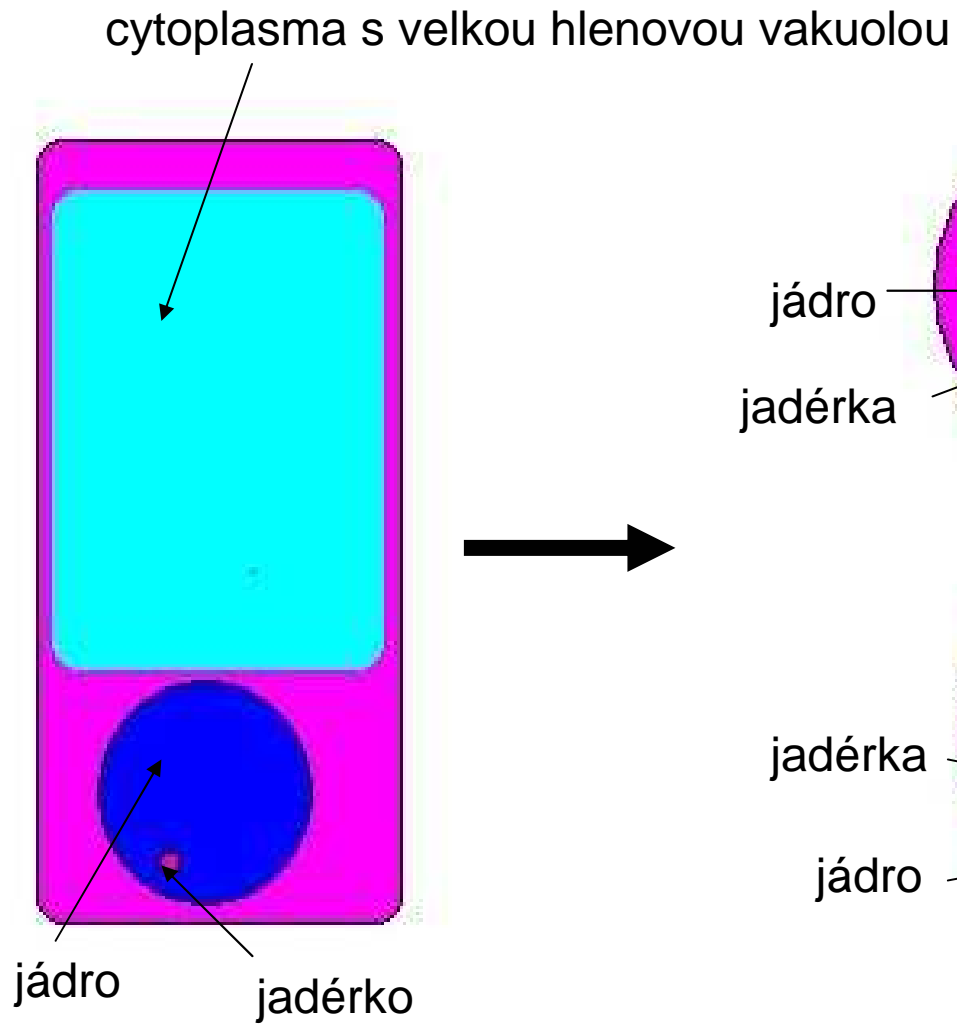
# Rychlost růstu

- benigní – rostou pomalu (měsíce, léta)
- maligní - rostou rychle (dětské nádory - dny až týdny)
- ovlivňuje:
  - **krevní zásobení** (cévy ve stromatu)
    - v centru nádoru nejhorší (často podléhá ischemické nekróze)
  - **hormony** (hormonálně dependentní nádory)
    - karcinom prsu (estrogeny), prostaty (androgeny)
    - nádorové buňky mají receptory pro tyto hormony (stanovení v nádorové tkáni – podle toho případná hormonální terapie – antiestrogeny)

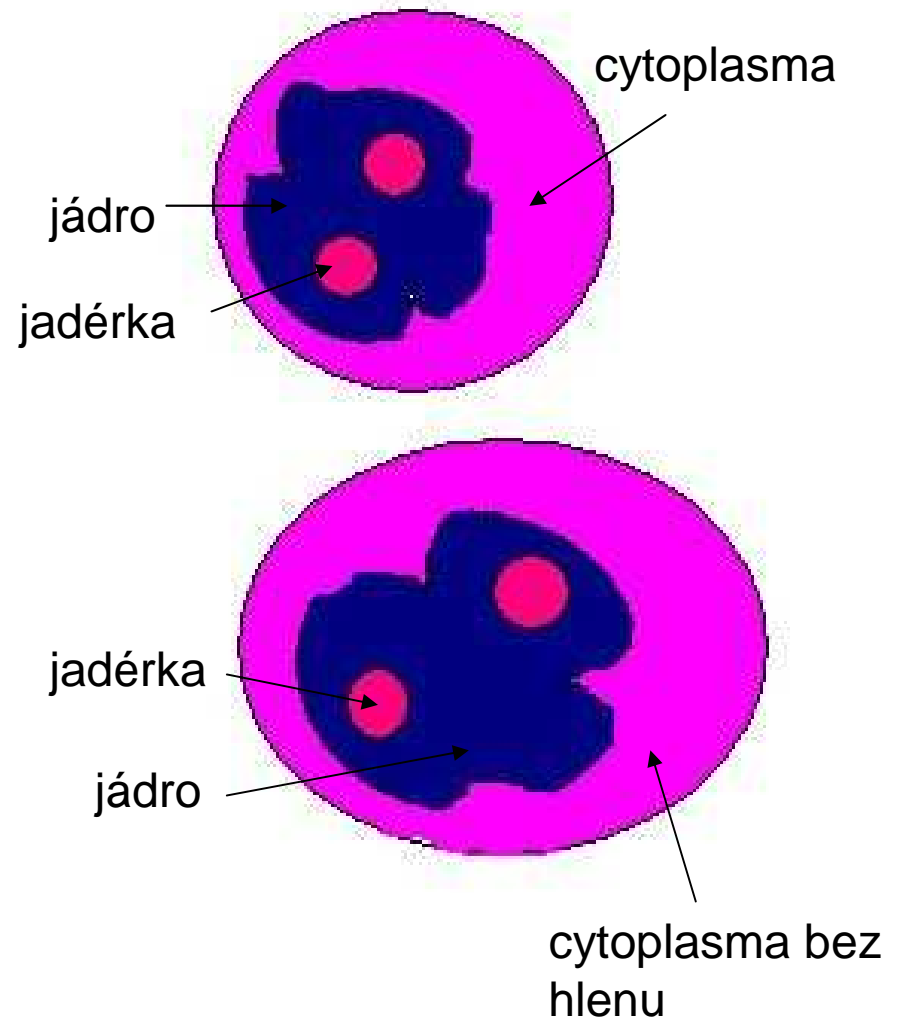
# Stanovení malignity

- **stupeň tkáňové zralosti, resp. diferenciaci až dediferenciaci** (podobnosti s původní tkání)
  - porušení architektiky původní tkáně (ztráta vyžrávání epitelu, tvorby žlázek ...)
  - nádor dobře, středně, nízké diferencovaný až zcela (ne)diferencovaný – návrat k embryonálnímu vývoji
- **stupeň buněčné anaplazie** – ztráta některých buněčných vlastností
  - jádra (zvětšená, nepravidelná tvarem i velikostí, změny chromatinu)
  - jadérka velká a zmožená
  - cytoplasma (většinou úbytek, posun tzv. jádroplasmového poměru ve prospěch jádra – normálně 1 : 4 až 1 : 6, v nádorech i 1 : 1)
  - přítomnost mitóz (u maligních rychle rostoucích nádorů), atypické mitózy
  - ztráta funkční diferenciaci (ztráta rohování u dlaždicového epitelu, tvorby hlenu ve žlazovém epitelu ...)
- jednotlivé změny mají význam pro konkrétní nádor
  - vysoce maligní malobuněčný karcinom plic – jádra poměrně uniformní
  - leiomyosarkom od leiomyomu odlišuje množstvím mitóz ...

## NORMÁLNÍ BUŇKA



## NÁDOROVÉ BUŇKY



# Stanovení malignity

- pro klinické potřeby nutno určit:
  - **GRADING** (stupeň zralosti)
    - grade 1, 2, 3
  - **STAGING** (rozsah rozšíření po organismu)
    - **T** = primární nádor (T0 = žádný nádor, T1-4 = různé velikosti nádorů, růst do okolních tkání)
    - **N** = stav lymfatických uzlin (N0 = bez metastáz, N1-3 = různý rozsah metastáz)
    - **M** = metastázy ve vzdálených orgánech (M0 = bez metastáz, M1 = vzdálená metastáza)
    - TX, NX, MX = nelze prokázat ani vyloučit

# Obecná systematika nádorů

- nádory epitelové
- nádory mesenchymové
- nádory neuroektodermové
- nádory germinální
- mezoteliom
- nádory smíšené

# Nádory epitelové

- benigní
  - z povrchového epitelu – **PAPILOM**
    - kůže, sliznice dutina ústní, jícen - dlaždicový papilom
    - močové cesty ( z urotelu)
  - ze žlazového epitelu – **ADENOM** (pokud cystická porce – **CYSTADENOM**)
    - žaludek, tlusté střevo
    - žlázy s vnitřní sekrecí (štítná žláza, nadledvinka)
- maligní
  - z povrchového epitelu –**KARCINOM**
    - dlaždicový (dlaždicobuněčný) karcinom
      - kůže, sliznice (přímo – dutina ústní, jícen, anus; nebo na podkladě metaplazie – děložní čípek, bronchy)
    - bazaliom (bazocelulární karcinom) – nádor kůže z bazálních vrstev pokožky, nádor semimaligní
    - karcinom z urotelu - močové cesty
  - ze žlazového epitelu – **ADENOKARCINOM** (pokud cystická porce – **CYSTADENOKARCINOM**)
    - GIT (spodní třetina jícnu, žaludek, střevo, pankreas, žlučové cesty, játra)
    - žlázy s vnitřní sekrecí
    - ledviny (z tubulů)
    - prs, ovárium, endometrium

# Nádory mesenchymové

- benigní – řecký základ + OM
- maligní – řecký základ + SARKOM
  
- z bb. vaziva (fibrocyty)
  - fibrom (podkoží, ovárium) x fibrosarkom (vzácný)
- z tukové tkáně
  - lipom (podkoží, submukóza střeva) x liposarkom (retroperitoneum, mediastinum, končetiny – stehno)
- z chrupavky (chondrocyty)
  - chondrom (někdy mnohočetné) x chondrosarkom
- z kosti (osteocyty)
  - osteom x osteosarkom
- z cév
  - hemangiom (kůže, játra) x hemangiosarkom
- z hladké svaloviny
  - leiomyom (děloha, střeva, kůže) x leiomyosarkom
- z příčně pruhované svaloviny
  - rhabdomyom (srdce) x rhabdomysarkom (u dětí – oblast hlavy a krku, urogenitál; u dospělých – končetiny)

# Nádory mesenchymové

- nádory krvetvorného systému
  - leukémie
    - vzniká v kostní dřeni
    - nádorové bb. jsou vyplavovány do krve, následně infiltrují orgány hl. játra, slezinu, lymfatické uzliny)
    - akutní x chronické
    - lymfocytární (různá vývojová stádia lymfocytů) x myeloidní (různá vývojová stádia neutrofilních granulocytů)
  - lymfomy
    - z lymfocytů
    - primárně vytvářejí nádorovou masu (v uzlinách, ale i jinde – GIT, kůže ...)
  - nádory z plasmatických buněk
    - mnohotný myelom

# Nádory neuroektodermové

- nádory nervového systému
  - z gangliových bb. (neuronů)
    - neuroblastom – nádor malých dětí, velmi malá diferenciacce nádorových bb.
    - feochromocytom – nádor dřeně nedledvin
  - z podpůrných bb. (tzv. glie)
    - astrocytom
  - z periferních nervů
    - neurinom, schwannom – ze Schwannových bb., benigní i maligní varianta
- nádory z névových bb. (kůže, sliznice)
  - pigmentový névus x maligní melanom

# Nádory germinální

- nádory vzniklé z **pohlavních buněk** – seminom (varle), dysgerminom (ovárium)
- nádory vzniklé z časných stádií rýhování **vajíčka** (obsahují více tkání)
  - embryonální karcinom (nediferencovaný vysoce maligní nádor)
  - nádor ze žloutkového vaku (vysoce maligní)
  - teratom
    - zralý (větš. benigní, např. dermoidní cysta ovária)
    - nezralý (maligní)
  - choriokarcinom (vysoce maligní nádor z placenty)

# Mezoteliom

- nádor z mezotelu (výstelka serózních dutin – pleura, perikard, peritoneum)
- vysoce maligní
- v hrudní lokalizaci – etiologie - expozice azbestu

# Nádory smíšené

- obsahují dvě a více komponent
  - mesenchymové
    - angioliom (cévy + tuková tkáň)
    - leiomyoliom (hladká svalovina + tuková tkáň)
  - mesenchymové + epitelové
    - fibroadenom (obě benigní)
    - adenosarkom (mesenchymová komponenta maligní)
    - karcinosarkom (obě maligní)

# Prekancerózy


- stav se zvýšenou pravděpodobností vzniku nádoru
  - dlouhotrvající regenerativní procesy (persistující dělení buněk)
    - hyperplazie pokožky v okolí píštělí, bércového vředu → dlaždicobuněčný karcinom
    - jaterní cirhóza → karcinom jater
  - atrofická gastritida → karcinom žaludku
  - ulcerózní kolitida → karcinom tlustého střeva
  - adenomy tlustého střeva → karcinom tlustého střeva
  - leukoplakie (bílá ložiska na sliznici, např. dutina ústní) → dlaždicobuněčný karcinom
  - dysplazie epitelu

# Dysplazie

- **dysplazie**
  - epitel má podobné rysy jako nádor
    - poruchy vyžívání (stratifikace)
    - změny buněk (atypická jádra, posun jádroplasmového poměru, mitózy vč. atypických i mimo bazální vrstvu)
    - postihuje jen část epitelu (podle rozsahu dělíme na lehkou, střední a těžkou dysplazii) – zůstávají diferencovaná místa
  - reverzibilní
  - názvosloví – intraepiteliální neoplazie (cervikální, vulvární, prostatická ...)
- **carcinoma in situ**
  - vystupňovaná dysplazie v celé tloušťce epitelu
  - stále ohraničeno bazální membránou - !!! není invazivní růst

# Cervikální intraepiteliální neoplasie

NORMÁLNÍ dlaždicový epitel	DYSPLASIE			CARCINOMA		
	lehká	střední	těžká	in situ	mikroin- vasivní	invasivní
	CERVIKÁLNÍ INTRAEPITELIÁLNÍ NEOPLASIE					
	CIN 1	CIN 2	CIN 3			



Převzato ze skript Ctibor Povýšil a kolektiv:  
Speciální patologie II. díl, Praha 1997

# Klinické projevy nádorů

- **lokální působení** na místě vzniku
  - útlak okolních struktur (nádory CNS => útlak mozkové tkáně a vznik nitrolební hypertenze, karcinom pankreatu => obstrukční žloutenka, mezoteliom pleury => útlak plíce)
  - zvředovatění (ulcerace) nádoru – krvácení (karcinomy žaludku, tlustého střeva, bronchu, endometria)
  - stenóza dutého orgánu (karcinomy žlučových cest => obstrukční žloutenka, karcinomy tlustého střeva => ileus)

# Klinické projevy nádorů

- **celkové působení**

- produkce hormonů

- adenom štítné žlázy – hyperthyreóza
    - feochromocytom nadledvinky produkuje adrenalin a noradrenalin – záchvaty hypertenze)

- paraneoplastické projevy

- u nádorů z orgánů bez endokrinní aktivity
    - produkce látek, které působí jako hormony nebo mají jiný účinek
      - malobuněčný karcinom plic produkuje látky se stejným účinkem jako ACTH (vznikne Cushingův syndrom)
      - produkce látek, které vedou ke zvýšené krevní srážlivosti (trombózy) – např. karcinom pankreatu, některé leukémie
    - někdy první příznak

- kachektizace

# Epidemiologie nádorů

- incidence stoupá
  - stárnutí populace
  - větší výskyt karcinogenů
- věkové rozdíly:
  - děti: leukémie, mozkové nádory, embryonální nádory (neuroblastom, Wilmsův nádor ledviny ...)
  - dospívající: maligní lymfomy, sarkomy kostí
  - stáří: karcinomy, mnohotný myelom, chronická lymfatická leukémie
- pohlavní rozdíly:
  - muži: karcinom plic, prostaty, ledviny, močového měchýře
  - ženy: karcinom prsu, tlustého střeva, dělohy, štítné žlázy
- geografické rozdíly:
  - karcinom žaludku – 1. místo Japonsko (strava – konzervované ryby)
  - karcinom jater – Afrika (vliv aflatoxinu v potravě)
  - karcinom tlustého střeva – 1. místo ČR (strava – tuk, pivo, + genetická predispozice)